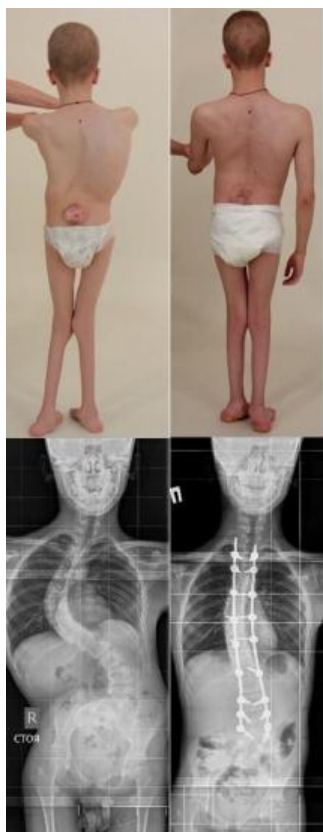


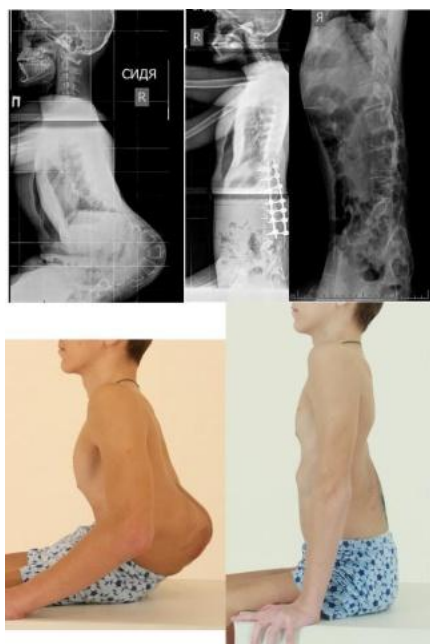## Центр Илизарова.

### Клинические примеры травматолого-ортопедического отделения №9



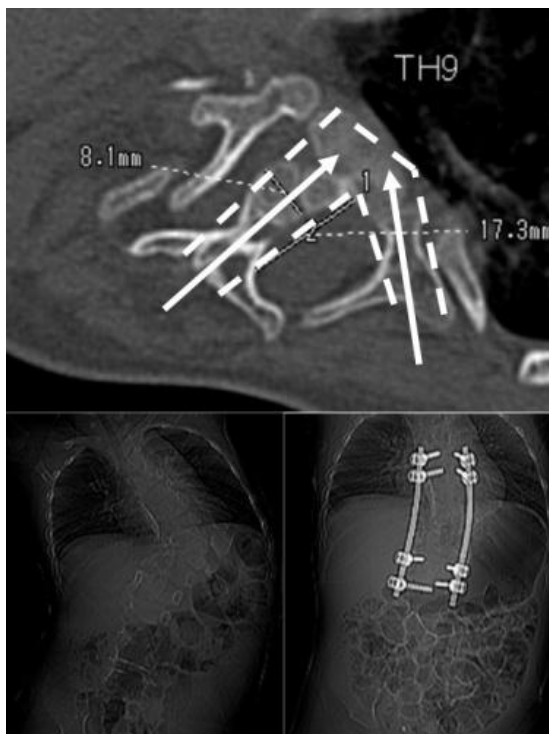
(фото 1)

**Пример 1.** Пациент 13 лет, с не пролеченным миеломенингоцеле и вторичным сколиозом, выполнена первичная пластика грыжи, дефиксация спинного мозга, а так же коррекция деформации позвоночника вторым этапом



(фото 2)

**Пример 2.** Пациент 13 лет с прооперированным при рождении ММЦ, патологическим кифозом, выполнена коррекция деформации с последующим удалением конструкции после формирования спондилодеза. Через 3 года после операции пациент ходит самостоятельно, сохраняются стойкие нарушения мочеиспускания.



(фото 3)

**Пример 3.** Пациентка с закрытой формой спинальной дизрафии, врожденным сколиозом и диастематомиелией. Выполнена одномоментная коррекция деформации, удаление диастемы и дефиксация спинного мозга. Через пять лет после операции пациентка ходит самостоятельно, без неврологического дефицита.